Lane Medical Library

# Über
# ein primaeres Sarkom des Ureters.

---

Inaugural-Dissertation

der

medizinischen Facultät zu Königsberg i. Pr.

zur

**Erlangung der Doktorwürde**

in der

**Medizin, Chirurgie und Geburtshilfe**

vorgelegt und öffentlich vertheidigt

**am Sonnabend, den 30. Mai 1891, Mittags 12 Uhr**

von

Eduard Willutzki,
prakt. Arzt.

---

Opponenten:
Herr **Max Gartenmeister,** prakt. Arzt.
Herr **Eugen Riess,** cand. med.

---

**Königsberg i. Pr.**
Druck von M. Liedtke, Bergplatz 7.
1891.

Seinem lieben Vater

dem Catecheten M. Willutzki

in Dankbarkeit

gewidmet

vom

*Verfasser.*

Digitized by the Internet Archive
in 2025

https://archive.org/details/ubereinprimaeres0000edua

Primäre Geschwülste der Ureteren gehören zu den grossen Seltenheiten. Unter den beschriebenen Tumoren sind noch am häufigsten die gutartigen Zottengeschwülste oder papillären Fibrome, denen man namentlich am Uretereneingang begegnet. Es sind ferner gestielte polypöse Fibrome, dann multiple polypöse Myosarcome und endlich Krebse beobachtet worden. — Über primäre Sarkome der Ureteren habe ich in der Litteratur Angaben nicht finden können, abgesehen von dem Falle Ribberts (Virchow's Archiv, Bd. 106, 1886) auf den ich gleich noch kurz zu sprechen kommen werde. Ich halte es deshalb für gerechtfertigt, einen Fall von primärem Sarkom des linken Ureters ausführlicher zu beschreiben, welcher im verflossenen Jahre auf der hiesigen medizinischen Klinik des Herrn Professor Lichtheim beobachtet und im pathologischen Institut obduziert wurde. Herr Professor Lichtheim hatte die Freundlichkeit, mir nicht nur die Krankengeschichte, sondern auch eine von Herrn Maler Braune angefertigte Abbildung des frischen Präparates zu überlassen. Ich verfehle nicht, ihm an dieser Stelle dafür meinen verbindlichsten Dank abzustatten.

Die oben erwähnte Beobachtung Ribberts bezieht sich auf ein vierjähriges Mädchen, bei welchem die Exstirpation der rechten Niere vorgenommen wurde. Von der Wand des Nierenbeckens hatten sich zahlreiche polypöse Geschwülste entwickelt, welche aus einem vorwiegend sarkomatösen Grundgewebe mit zahlreichen eingelagerten quergestreiften Muskelfasern bestanden. In dem entsprechenden Ureter, welcher sehr stark dilatiert war, sassen auf der Schleimhaut zahlreiche weiche, gallertig durchscheinende, in den dickeren Abschnitten weisslich-graue und vielfach mit gelben und hämorrhagischen Flecken durchsetzte Polypen verschiedener Grösse auf. Die histologische Untersuchung ergab bei den kleineren Tumoren eine den gewöhnlichen Schleimhautpolypen ähnliche Zusammensetzung: ein lockeres Bindegewebe mit grösserem oder geringerem Reichthum an Rundzellen. In den grösseren Polypen wurden reichlich Spindelzellen angetroffen, die dem Bindegewebe einen sarkomatösen Charakter verliehen. Weiterhin fanden sich dann, aber fast ausschliesslich in den basalen Abschnitten, quergestreifte meist bündelweise angeordnete Muskelfasern.

Die Geschwülste im Nierenbecken besassen eine ähnliche Zusammensetzung.

Meine Beobachtung ist folgende:

## Krankengeschichte.

Moses G., 25 Jahre alt, Destillationsbesitzer aus Russland, wird am 28. Juli 1890 in die medizinische Klinik aufgenommen.

## Anamnese.

Vor vier und vor zwei Jahren litt der in keiner Weise hereditär belastete Patient mehrere Monate hindurch an heftigen Kopfschmerzen, sonst war er immer gesund.

Im vergangenen Winter fiel Patient von einem Pferde und hatte darnach heftige Schmerzen in Brust und Bauch und ziehende Schmerzen im Rücken. Im Laufe desselben Winters bemerkte Patient, dass er nach dem Genuss von Kartoffeln Magendrücken und Herzklopfen bekam.

Vor vier Monaten bekam Patient Kreuzschmerzen, Kopfschmerzen, Magendrücken, Aufstossen und öfters Hitze und Frost im Leibe sowie Brennen in der Magengegend. Der Stuhl des Patienten wurde sehr angehalten und konnte nur durch Laxantien hervorgerufen werden. Vor einem Monat bemerkte ein konsultierter Arzt eine Geschwulst unter dem linken Rippensaum etwa in der Mammillarlinie; dieselbe war spontan sogut wie garnicht, auf Druck und nach dem Essen etwas schmerzhaft. Der Tumor soll im Laufe dieses Monats nicht grösser geworden sein, wohl aber etwas schmerzhafter.

Patient ist in letzter Zeit sehr abgemagert und von Kräften gekommen, hat viel an Kopfschmerzen und Herzklopfen gelitten. Erbrechen hat Patient nie gehabt, ist auch nie gelb gewesen. Appetit und Allgemeinbefinden sind mässig gut, Stuhlgang sehr angehalten.

## Status praesens.

Grosser, schmächtig gebauter Mann von schlechtem

Ernährungszustand, ohne Ödeme; geringer Panniculus, leichte Anämie. Zunge feucht, leicht belegt.

Der Thorax ist eigenthümlich gebaut: er ist bis zur dritten Rippe normal, dann knickt das Sternum mit den daran befindlichen Rippenknorpeln in einem nahezu rechten Winkel sich nach innen um, so dass das Epigastrium eine höhlenartige Vertiefung darstellt, hufeisenförmig, mit dem Winkel nach oben. (Trichterbrust, welche von Jugend auf bestanden hat; die Mutter hat dieselbe Deformität.) Der Rippenkorb geht weiter unten normal weiter.

Die Athmung ist beiderseits gleichmässig; keine Dyspnöe. Mehrere kleine Pigmentflecke auf dem rechten Arm und ein grösserer im Epigastrium.

Perkussion, vorn: rechts etwas kürzerer Schall als links.

Auskultation: beiderseits normales Vesiculärathmen.

Herzdämpfung: vierte Rippe; nach rechts nicht bestimmbar; links Mammillarlinie.

Herztöne: zweiter Aorten- und Pulmonalton verstärkt; kein Geräusch.

Puls: tardus, klein. Arterien sehr wenig gefüllt, leicht unterdrückbar.

Hinten: auskultatorisch und percussorisch normale Verhältnisse.

Leber: nicht vergrössert, nicht palpabel.

Milzdämpfung klein; Milz nicht zu fühlen.

Das Abdomen erscheint in der Form nicht verändert; kein Ascites.

Im linken Hypochondrium fühlt man einen Tumor

von Apfelgrösse; derselbe reicht bis fingerbreit unter den Nabel, lässt sich seitlich, nach unten, oben und innen deutlich abgrenzen, nur nicht in die Tiefe. (Tafel I.) Consistenz knorpelhart; Oberfläche grosshöckerig, glatt. Beweglichkeit sehr gering, am meisten von rechts nach links. Von der Nierengegend ist er deutlich verdrängbar. Der Schall über dem Tumor ist bei starker Perkussion gedämpft. Bei der Aufblasung des Magens und des Colons verschwindet der Tumor in der Tiefe.

Sonst ist im Abdomen nichts Abnormes zu fühlen.

Es besteht ein doppelseitiger Kryptorchismus, der linke Hoden befindet sich ziemlich gut beweglich im Leistenkanal, der rechte ist nicht zu fühlen.

In der rechten Leistenbeuge sehr grosse, harte Drüsen, links kleinere. Sonst nirgends Drüsen zu fühlen.

Urin ohne pathologische Bestandtheile. Augenhintergrund intact.

30. Juli: Patient erhält Kal. jodat. dreimal täglich einen Esslöffel.

31. Juli: Aufblasung des Magens und Darms; die Untersuchung durch Prof. Lichtheim ergiebt, dass der Magen über, das Colon unmittelbar unter dem Tumor liegt.

2. August: Patient verlässt die Klinik, um nach den Ferien wieder zu kommen.

Temperaturskala in 5 Tagen: zwischen 36,2 und 37,2°.

Pulsskala: zwischen 72 und 60.

Urinmenge: die drei ersten Tage von 900 auf

700 und 600 kcm herabgehend, dann auf 2000 steigend, auf 1600 zurückgehend.

Kein Zucker, kein Albumen, viel Indican.

---

Patient tritt am 20. Oktober wieder in die Klinik ein.

Seit dem Weggange des Patienten aus der Klinik hat sich sein Allgemeinbefinden nicht wesentlich verändert. Der Stuhl war ebenso wie bisher angehalten und musste durch Laxantien hervorgerufen werden. Zweimal, nämlich Mitte August und Anfang September verspürte Patient heftige Schmerzen im Abdomen nach mehrtägiger Stuhlverhaltung, so dass er sich das erste Mal auf zwei, das zweite Mal auf vier Tage ins Bett legte. Nach Anwendung grösserer Mengen des Abführmittels verschwanden die Schmerzen.

Seit September bemerkte Patient einen Tumor über der Symphyse, der auf Druck etwas schmerzhaft war. Seit jener Zeit verspürte er bei der Urinentleerung stets leichte Schmerzen. Seit drei Wochen hat Patient geringen Husten nnd expectoriert einen schleimig-eitrigen Auswurf.

Patient ist in der letzten Zeit nicht abgemagert, der Appetit war stets gut.

### Status praesens.

20. Oktober 1890. Patient ist in ziemlich demselben Ernährungszustande wie bei der ersten Aufnahme. Kein Fieber, keine Ödeme.

Die Untersuchung der Thoraxorgane ergiebt normalen Befund.

Puls 80, regelmässig, ziemlich kräftig.

Das Abdomen erscheint auf der linken Hälfte, namentlich unten, etwas aufgetrieben, die Haut unverändert. Die Palpation ergiebt in der rechten regio inguinalis das undeutliche Gefühl einer Resistenz in der Tiefe; die Palpation ist daselbst schmerzhaft. Drei Finger breit rechts von der Mittellinie wird in dem unteren Theil des Abdomens ein Tumor fühlbar, der links bis an das ligamentum inguinale, nach oben bis ein Finger breit unter den Nabel reicht. (Tafel II.) Derselbe ist von ziemlich kugeliger Gestalt, theilweise von kleinhöckeriger Oberfläche, auf Druck etwas schmerzhaft, von derber Consistenz, nicht fluctuierend. Er lässt sich vom os pubis nicht abtrennen und ist völlig unverschieblich. Der Perkussionsschall darüber ist absolut gedämpft. Der im Status vom 29. Juli beschriebene Abdominaltumor scheint von ihm ganz getrennt, man kann zwischen beide einen Finger tief einschieben. Dieser zweite Tumor reicht nach rechts bis an die Mittellinie, nach unten wenig unter den Nabel, nach links bis in die vordere Axillarlinie. Nach oben lässt er sich nicht genau abgrenzen, doch kann man mit der Hand zwischen ihn und den Rippenbogen hinein. Über ihn weg fühlt man am Rippenbogen deutlich den Darm ziehen. — Seine Oberfläche ist ebenfalls höckerig und weist einige Furchen auf. Er ist von links nach rechts ganz wenig verschieblich. Bei der Athmung bleibt er absolut unbeweglich. Seine Consistenz ist hart, auf Druck ist er ziemlich schmerzhaft. Der Perkussionsschall ist darüber gedämpft — tympanitisch. Von der regio iliaca aus ist

der Tumor nicht zu fühlen. Die Perkussion des übrigen Abdomens ergiebt normale Verhältnisse.

Der Stuhlgang ist immer sehr angehalten, die Urinentleerung schmerzhaft und findet sehr häufig statt.

Der Appetit ist gut, die Zunge nicht belegt.

Per anum fühlt man vor dem Mastdarm und links von demselben einen apfelgrossen hart elastischen Tumor, der mit dem os pubis im Zusammenhang ist. Die seitlichen Beckenknochen sind frei. Der Tumor ist absolut unbeweglich, auf Druck stellenweise sehr schmerzhaft. Ein gleichzeitig in die Blase eingeführter Katheter ist vom Mastdarm aus nicht zu fühlen. — Die Aufblähung des Magens ergiebt, dass der zweite Tumor unter demselben liegt.

Den 10. November. Der untere Tumor nimmt deutlich an Grösse zu, es besteht Verstopfung und Harndrang. Eine genaue Untersuchung ergiebt, dass Patient innerhalb 5 Stunden 14mal den Urin lässt, in einer jedesmaligen Menge von 30—40 ccm.

Den 11. November. Die Untersuchung des Blutes ergiebt 80 Prozent Hämoglobin und 5 000 000 rote Blutkörperchen.

Die beiden Tumoren haben sich einander genähert, so dass man nur noch knapp einen Finger dazwischenlegen kann. Eine Verbindung zwischen beiden ist nicht deutlich nachweisbar (Tafel III).

Klinische Vorstellung den 17. Novbr. 1890

Bei dem ersten Aufenthalt des Kranken in der Klinik

diagnosticierte man einen Tumor in der linken Nierengegend. Seit Ende September hat Patient einen Tumor über der Symphyse bemerkt. Am Abdomen fällt zuerst ein Tumor in der Blasengegend auf. Derselbe ist sehr fest, nicht ganz eben. Der zweite Tumor (der Genese nach der erste) liegt im linken Hypochondrium; er ist ebenfalls sehr fest, deutlich uneben, bei der Respiration unbeweglich. Die Percussion ergiebt, dass der untere Tumor sehr schmerzhaft ist; er giebt ebenso wie der andere Tumor gedämpften Schall. Der Stuhl ist sehr angehalten. Der Urin wurde bisher sehr häufig (stündlich circa dreimal) entleert, in den letzten Tagen sehr spärlich. Dabei ist er hell (also nicht concentriert). Spec. Gew. 1008. — Der obere Tumor könnte ein Nierentumor sein, wenn auch der Umstand, dass das Colon darunter wegläuft, nicht gerade sehr dafür spricht. Der zweite Tumor wäre dann eine Metastase vom ersten.

Bei dieser Annahme ist höchst auffallend der Umstand, dass Patient vom August bis October an Gewicht zugenommen hat; ferner die geringen Fieberbewegungen (Patient hat in den letzten drei Wochen zweimal bis 38,6° gefiebert). — Bei Einführung des Catheters in die Blase entleert sich kein Urin. Per rectum fühlt man über der Prostata den Catheter in der Blase, darüber Tumormassen.

Nach allem kann es kaum etwas anderes als ein maligner Tumor sein. Gegen einen chronisch-entzündlichen Zustand (Tuberculose und Actinomycose) spricht Alles: die Actinomycose geht gewöhnlich vom Darm aus, macht keine knorpelharten Geschwülste; auch die

Bauchtuberculose verläuft absolut anders. Damit stimmen würde höchstens das relativ gute Allgemeinbefinden. — Was den Ausgangsort der Geschwulst betrifft, so ist Milz und Darm auszuschliessen, die erstere, weil hinten die Milzgegend sicher frei war, der letztere wegen Fehlens jedes Meteorismus.

Die Probepunktion ergiebt eine geringe Menge blutiger eiterähnlicher Masse.

Den 22. November. Seit dem 13. hat die Urinmenge allmälig abgenommen und ist seit dem 18. auf ein Minimum gesunken (100—300 ccm). Die Beine sind stark ödematös, Hände und Gesicht ebenfalls etwas geschwollen. Patient hat gestern einmal gallig gefärbte Massen erbrochen, nachdem er die Tage vorher schon an häufigem Aufstossen gelitten. Die Nahrungsaufnahme ist minim. Im Urin finden sich kleine weisse Fetzen, die aus Leucocyten bestehen.

Den 24. November. Die Anurie dauert fort. Patient bricht täglich mehrmals gallige Massen in geringer Menge. Er erhielt 0,01 Morphium subcutan am Abend und kurz darauf drei Pillen aus Extr. Colocynthidis.

Den 25. November. Sehr spärlicher fester Stuhl. Patient befindet sich sehr schlecht. Fortwährender Brechreiz. Abends Morphium.

Den 26. November. Patient ist heute früh $^1/_2$4 Uhr plötzlich, ohne Krämpfe, gestorben.

## Sektionsbericht.

von Herrn Professor Näuwerck. (26. November.)

Kräftig gebaute, ziemlich gut genährte Leiche mit sehr blassen Hautdecken. Rigor. Blasse Todtenflecken im Rücken. An den Füssen und Unterschenkeln mässig entwickeltes Ödem. Abdomen ungleichmässig aufgetrieben. In der linken Seitengegend und oberhalb der Symphyse sind zwei Erhebungen sichtbar, die sich ziemlich hart anfühlen. Panniculus adiposus blassgelblich, ziemlich gut entwickelt. Kräftige braunrothe Muskulatur.

Im Peritoneum etwa 200 cbcm seröser blutig gefärbter Flüssigkeit. Von der Leber nichts sichtbar. Die linke Seite der Bauchhöhle nimmt ein flachhöckeriger weisslicher von Peritoneum überzogener Tumor ein, der sich von der Nierengegend her bis etwa in die Mitte zwischen verlängerter verticaler linker Mammillarlinie und Nabel erstreckt. Nach aufwärts reicht derselbe bis zur Milz und zum Magen, welcher oberhalb und rechts vom Tumor in geringer Ausdehnung vorliegt. Das collabirte Colon descendens zieht links aussen an der Geschwulst herab. Nach abwärts geht der Tumor etwa bis zur linea innominata und ist von einem zweiten Tumor im kleinen Becken durch eine collabierte Schlinge der flexura sigmoidea getrennt. Das ganze kleine Becken ist von diesem zweiten Tumor ausgefüllt, der in halbkugliger Form bis zur Mitte zwischen Symphyse und Nabel hinaufreicht. Die Blase geht, dem Tumor auf seiner Vorderfläche fest anliegend, 3 cm über die Symphyse empor; sie ist in die Länge gezogen, leer. Das Peritoneum der Blase schlägt sich unmittelbar auf die vordere Fläche des Tumors hinüber und überzieht denselben nach hinten. Der Douglas'sche Raum

ist erhalten, indessen durch den Tumor so beengt, dass man die Finger kaum einführen kann. Das grosse Netz ist mit der rechten Seite des Tumors ziemlich ausgedehnt verwachsen und bedeckt die Därme fast vollständig. Hebt man es ab und schlägt es nach aufwärts zurück, so erscheinen die Därme mit blasser, spiegelnder Serosa, nach rechts zusammengerückt, wobei sich der Anfangstheil des Jejunum als mit der rechten Seite des erstbeschriebenen Tumors leicht löslich verwachsen erweist. Die Schleimhaut des ganzen Darms, welcher sofort herausgenommen und eröffnet wird, ist blass, ohne weitere Veränderungen. Die Milz, in die Kuppe des Zwerchfells hinaufgedrängt, ist erheblich vergrössert, derb, blutreich. Follikel undeutlich; Trabekel deutlich. Der rechte Ureter, in situ freigelegt, ist stark erweitert, geschlängelt, durchscheinend. Die rechte Niere vergrössert, weich, stark durchfeuchtet, blass grauröthlich; die Schnittfläche etwas vorquellend. Kapsel leicht abziehbar. Nierenbecken und Nierenkelche ziemlich stark erweitert, Schleimhaut blass. Der linke Ureter lässt sich zunächst in situ nicht auffinden. Es werden nun beide Nieren im Zusammenhang mit den Ureteren und den Beckeneingeweiden herausgenommen. Dabei ergiebt sich, dass der linksseitige Tumor nicht, wie erwartet, die entartete Niere darstellt, sondern dass die linke Niere dem Tumor hinten und oben dicht aufliegt. Vorher war in situ die Vena cava inferior mit den Nierenvenen eröffnet und mit flüssigem Blut erfüllt gefunden worden. Schneidet man die linke Niere in Zusammenhang mit dem Tumor in gewohnter Weise auf, so lässt

sich die Kapsel im Ganzen leicht abziehen, und es zeigt sich, dass der Tumor allerdings bis an den Hilus reicht und die Niere noch etwas schaalenartig aufnimmt, (Tafel IV) dass aber ein Zusammenhang zwischen beiden nicht besteht. Rinde und Pyramiden der etwa normal grossen Niere sind atrophisch, derb, grauröthlich, an einer Stelle findet sich eine ziemlich umfängliche mit klarem, gelbbräunlichem, flüssigem Inhalt versehene glattwandige Cyste. Nierenkelche und Nierenbecken sind stark erweitert. Letzteres liegt zum Teil schon in die Tumormassen eingebettet, und es drängt sich von diesen her ein wallnussgrosser Knoten von links hervor, ist indessen von Schleimhaut überkleidet. Mit der Sonde gelingt es von hier aus nicht, weiter in den Ureter zu dringen.

Schneidet man die Harnblase nunmehr auf, so zeigt sie eine blasse Schleimhaut. Eine lange Sonde lässt sich ohne Schwierigkeit in den linken Ureter einführen, dringt dann in den linksseitigen Tumor ein und verläuft inmitten desselben ohne Schwierigkeit bis zum Nierenbecken. Zu seiner Freilegung muss also der Tumor von vornher in ausgiebiger Weise gespalten werden. In dessen Bereich sieht die Schleimhaut des Ureters weiss, trüb infiltriert aus und geht unmittelbar in das umgebende Tumorgewebe über. Das Lumen ist dabei gegenüber dem untersten freien Theil des Ureters eher erweitert. In der Nähe des Nierenbeckens besteht eine $2^1/_2$ cm lange Stelle, wo die Schleimhaut von beiden Seiten her allerdings in ziemlich allmähligem Übergang aufhört, und weiches z. Th. etwas

fetziges Tumorgewebe von grauweisslicher oder mehr gelblicher Farbe vorliegt. (Tafel IV.)

Die Nebennieren beiderseits unverändert.

Auf dem Durchschnitt bieten die beiden Haupttumoren ein übereinstimmendes Bild. Sie sind undeutlich knollig zusammengesetzt, weich, z. Th. geradezu zu einem milchigen Brei zerfliessend, blass, weisslich, grauweiss oder grauröthlich, von vorquellender gleichmässiger Schnittfläche.

Prostata, Samenbläschen, Pancreas frei. Einige prävertebrale Lymphdrüsen über der Lendenwirbelsäule bis zu Haselnussgrösse geschwellt, weiss, markig weich. Wirbelsäule frei.

Blasse Magenschleimhaut; im Duodenum gallig gefärbter Inhalt.

Leber blassbraun; deutliche Läppchenzeichnung.

Lungen frei; Pleuren leer. Lufthaltige blasse ödematöse Lungen.

Bronchien, Bronchialdrüsen frei. Herz normal, blasser Herzmuskel; unveränderte Klappen.

Halsorgane, Aorta frei.

Gehirn ohne nennenswerte Veränderungen.

## Mikroskopische Untersuchung.

Die Untersuchung der Geschwulst und der verschiedenen Metastasen in frischem Zustande an dem abgestrichenen Saft ergiebt die Anwesenheit von ziemlich grossen, meist runden Geschwulstzellen mit bläschenförmigem Kern, sowie von zahlreichen freien runden oder ovalen Kernen.

Für die genauere Untersuchung werden Stücke des Tumors, unter anderem solche in Zusammenhang mit der ulcerierten Wand des Ureters in Alkohol gehärtet, mit Celloidin behandelt und mit dem Mikrotom geschnitten. die Schnitte endlich mit Alaun-Carmin gefärbt und in Canadabalsam eingelegt.

Bei Betrachtung der Präparate mit schwacher Vergrösserung zeigt sich, dass ein grosser Theil der Geschwulst alveolär gebaut ist. Das bindegewebige Gerüst ist theils aus schmalen, theils aus breiteren Zügen hergestellt, welche eine mässige Anzahl meist spindelförmiger Kerne und nicht sehr reichliche Blutgefässe führen. Die Scheidung zwischen Stroma und Geschwulstnestern ist oft eine scharfe und man wird an solchen Partieen sehr an Carcinom erinnert. Indessen sprechen andere umfangreiche Theile der Geschwulst gegen diese Diagnose, weil sie ein gleichmässig dicht gebautes, sehr kernreiches Gewebe darstellen, welches der alveolären Anordnung vollständig entbehrt und nothwendig die Diagnose auf Sarkom leiten muss.

Untersucht man die Präparate mit stärkerer Vergrösserung, so kommt noch ein zweiter Punkt hinzu, welcher im hohen Grade gegen die Annahme eines Carcinoms spricht. An den kleinen und kleinsten Nestern nämlich ist die Abgrenzung gegenüber dem bindegewebigen Stroma sehr oft nicht scharf; vielmehr lockert sich das dichte Geschwulstgewebe am äusseren Umfang der Nester auf und geht mehr allmählig in das Bindegewebe über, so dass in letzterem dann kleine Gruppen oder auch einzelne Rundzellen liegen. Man

erhält dann den Eindruck, dass die Geschwulstzellen nicht etwas dem Bindegewebe völlig fremdes sind, sondern vielmehr aus demselben durch Wucherung hervorgegangen sein könnten.

Die Form der Geschwulstnester ist sehr verschieden; man sieht schmalste Streifen, die nur durch eine Reihe hinter einander liegender Zellen gebildet werden, bis zu ziemlich breiten Zügen, die mit einander in netzartige Verbindung treten; ferner rundliche und ovale Zellenanhäufungen, die sich dann zu den erwähnten umfangreichen gleichmässig gebauten Geschwulstmassen vergrössern. Sehr häufig stösst man auf kleinere oder grössere ziemlich scharf sich abgrenzende Geschwulstpartieen, welche der Necrose anheimgefallen sind. Die Geschwulstzellen entbehren völlig der Kernfärbung, während sie an einzelnen Spindelzellen des Bindegewebes noch erhalten ist. Im Übrigen ist nicht selten der Aufbau der Geschwulst im Allgemeinen noch erkennbar. Das dichte Geschwulstgewebe führt eine mässige Anzahl dünnwandiger Blutgefässe.

An den Schnitten, welche durch das Geschwür des Ureters gelegt wurden, lässt sich von der Schleimhaut desselben nichts mehr erkennen. Die Lichtung wird vielmehr unmittelbar durch das zellreiche Geschwulstgewebe oder durch Züge des bindegewebigen Stromas begrenzt.

## Epikrise.

Nach den Ergebnissen der mikroskopischen Untersuchung kann es keinem Zweifel unterliegen, dass es sich in dem vorliegenden Falle um ein alveoläres Rundzellensarkom handelt.

Auch über den Ausgangspunkt der Geschwulst darf man sich wohl im Allgemeinen mit Bestimmtheit dahin aussprechen, dass derselbe an dem linken Ureter zu suchen ist. Dafür spricht die ganze Lage derselben: sie umgiebt den Ureter in längerem Verlauf, so dass dieser durch die Tumormassen hindurchzieht, während die sonst ja nicht selten sarkomatös erkrankte Niere an dem Neoplasma völlig unbetheiligt geblieben ist. Diese Gruppierung der Geschwulstmassen, welche durchaus den Harnleiter als Mittelpunkt des ganzen Neoplasmas erscheinen lässt, macht es sehr unwahrscheinlich, dass die Geschwulst mehr zufällig da oder dort in dem benachbarten Bindegewebe entstanden ist und sich dann mehr sekundärer Weise dem Ureter angegliedert hat. Für eine von Anfang an bestehende Theilnahme des Harnleiters an der Entwickelung der Neubildung dürfte auch wohl der annähernd den mittleren also vermuthlich ältesten Geschwulsttheilen entsprechende geschwürige Zerfall der Wandung des Harnleiters sprechen. Eine genauere Ortsbestimmung muss allerdings dahingestellt bleiben. Man wird sich damit begnügen, eine Wucherung des Harnleiterbindegewebes überhaupt für die Entstehung des Tumors verantwortlich zu machen.

Die beginnende Hydronephrose auf der entsprechenden Seite hat einer weiteren Besprechung nicht nöthig.

Ebenso giebt die Krankengeschichte sicheren Aufschluss darüber, dass der in Frage stehende Tumor der primäre, und dass die späterhin auftretende retroperitoneale Neubildung im kleinen Becken als Metastase aufzufassen ist.

Auf Rechnung der letzteren ist die Erweiterung des rechten Ureters und des zugehörigen Nierenbeckens zu setzen.

In diagnostischer Beziehung wird es immer sehr schwierig sein, dergleichen von den Harnleitern ausgehende Geschwülste, sofern sie mit der Niere in ununterbrochenen Zusammenhang treten, von Nierentumoren zu unterscheiden. Indessen finden sich in der Krankengeschichte Hinweise, dass der Ausgangspunkt des primären Tumors von der Niere doch nicht so ganz unzweifelhaft erschien. So die Bemerkung im ersten status praesens, dass die Geschwulst von der Nierengegend deutlich verdrängbar ist. Ferner die Notiz vom 31. Juli, dass das Colon unter dem Tumor liegt, während dasselbe bei Nierengeschwülsten bekanntlich über dieselbe zu ziehen pflegt. In Übereinstimmung hiermit wurde in der klinischen Vorstellung am 17. November ausdrücklich hervorgehoben, der Umstand, dass das Colon nicht über den ersten Tumor weglaufe, spreche nicht gerade sehr für die Diagnose eines Nierentumors. Ob indessen dieses Verhalten des Colon ein bei dergleichen Uretergeschwülsten regelmässiges Vorkommniss darstellt und demgemäss für die Diagnose Verwerthung finden kann, wird sich erst aus der Beobachtung weiterer Fälle feststellen lassen.

# Erklärung der Tafeln.

Tafel I. Klinischer Befund Ende Juli.

Tafel II. Ebenso, am 20. Oktober.

Tafel III. Ebenso, am 11. November.

Tafel IV. Die Geschwulst des linken Ureters mit der zugehörigen Niere, in natürlicher Grösse; der Ureter ist durch Einschneiden der Geschwulst freigelegt und aufgeschnitten.

Zum Schluss erfülle ich noch die angenehme Pflicht, Herrn Professor Nauwerck für die freundliche Unterstützung beim Abfassen dieser Arbeit, sowie Herrn Geheimrath Neumann für die Ueberlassung des Materials meinen besten Dank auszusprechen.

# Thesen.

1. In der Nachgeburtsperiode ist die exspectative Methode dem activen Verfahren vorzuziehen.
2. Bei Infectionskrankheiten ist die Höhe der Körpertemperatur kein Massstab für die Schwere der Erkrankung.

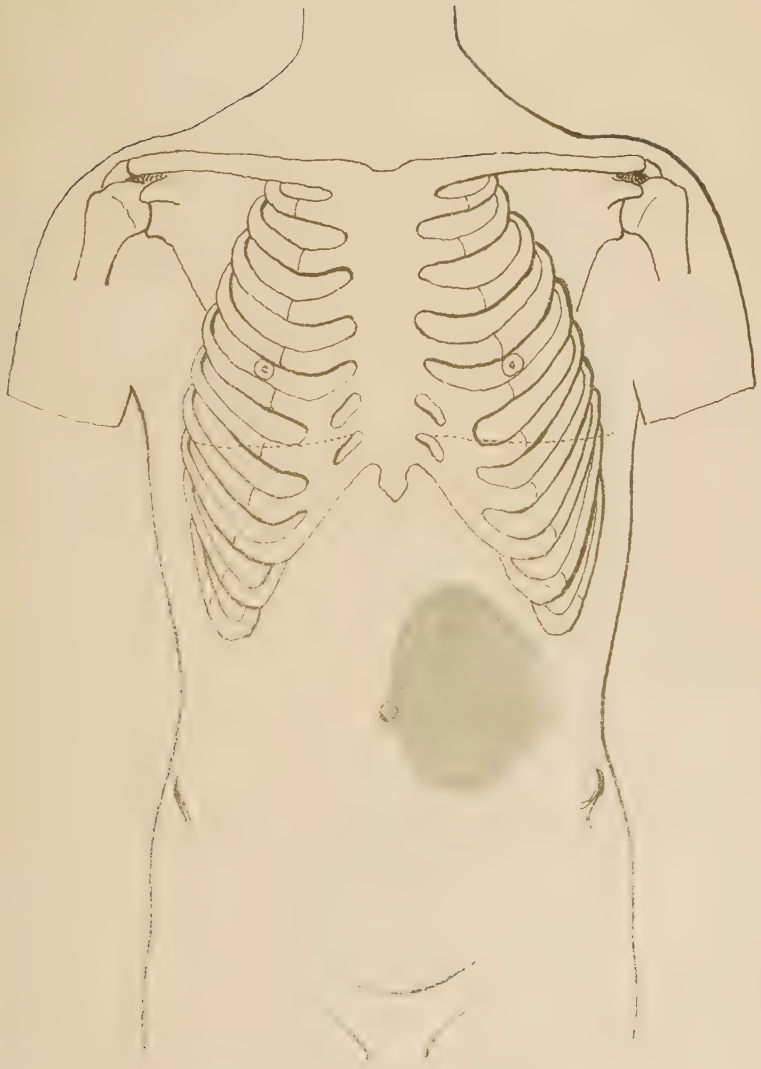

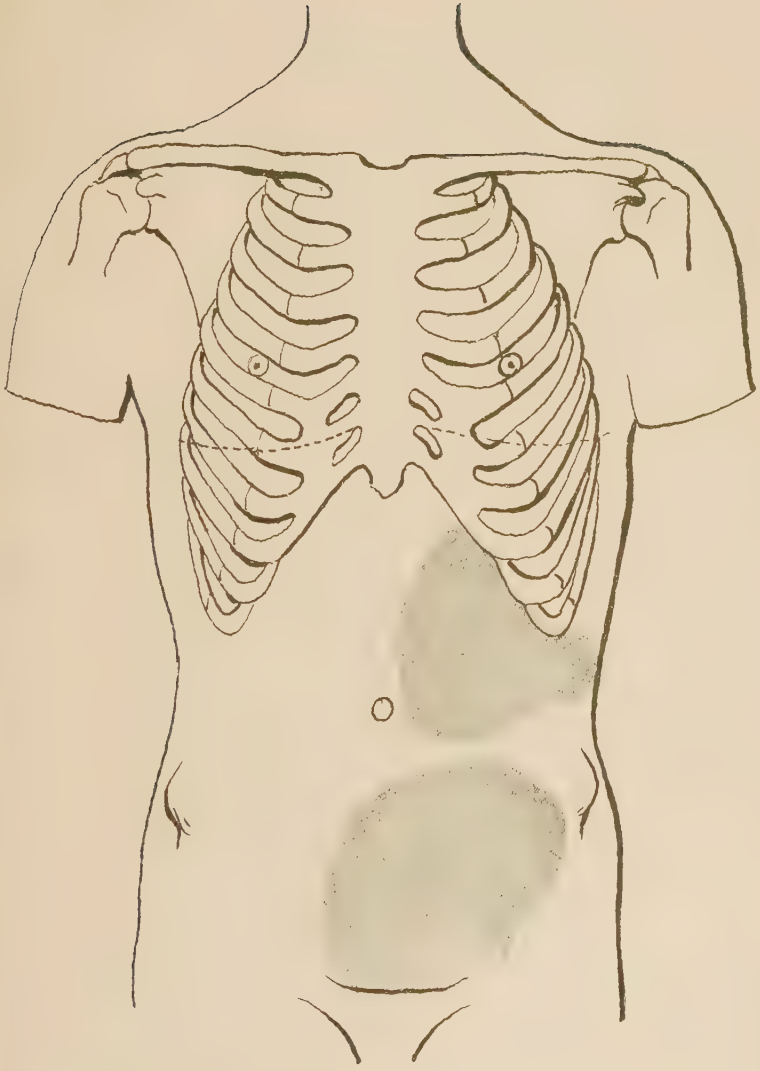

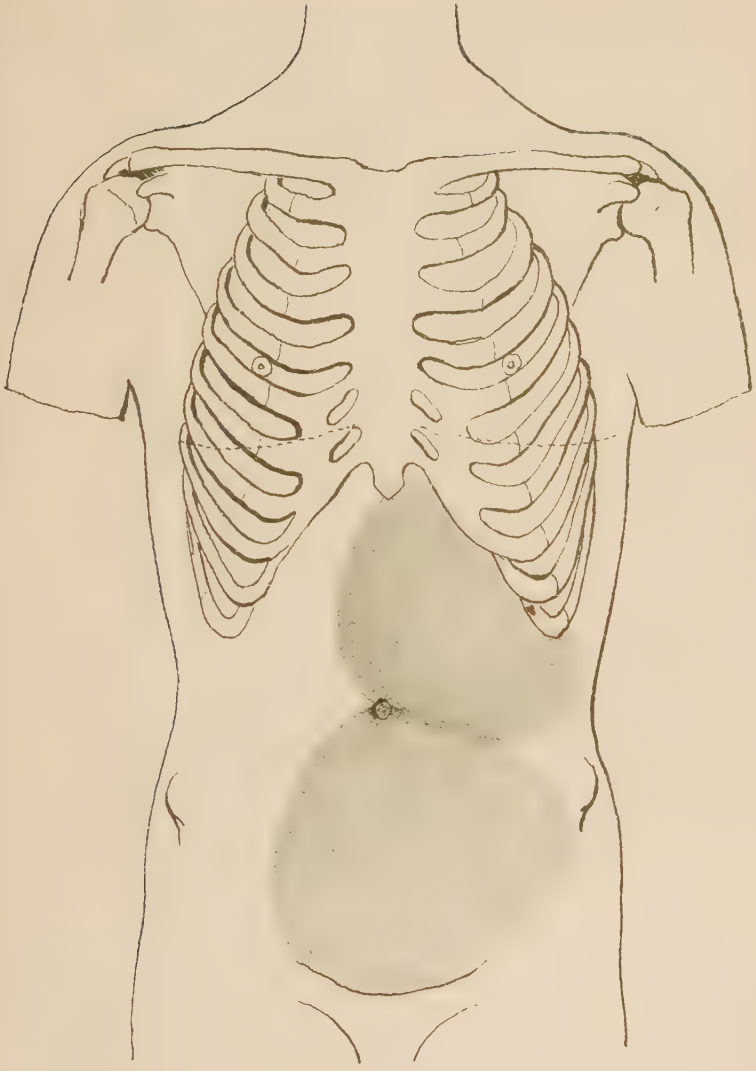

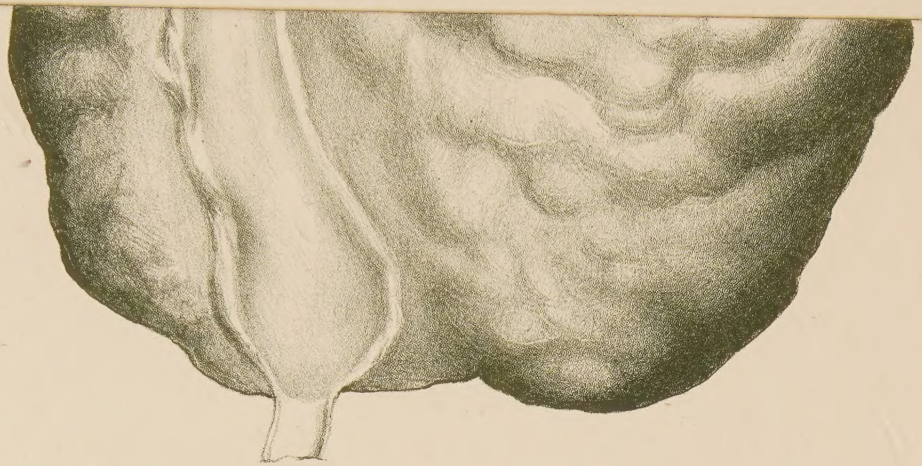

H. Braune gez

Druck v. H. Schwarz.

# VITA.

Ich, Eduard Julius Willutzki, bin zu Saberau, Kreises Neidenburg als Sohn des Organisten Michael Willutzki und seiner Frau Charlotte geb. Schwarz am 11. September 1850 geboren, besuchte bis zum 14. Jahre die Volksschulen in Saberau, Malga und Kernsdorf, dann das Gymnasium zu Rastenburg, wo ich 1872 das Zeugniss der Reife erhielt. Auf der Universität zu Königsberg studierte ich von 1872—1876 Theologie, machte 1876 das Examen pro licentia concionandi, widmete mich dem Lehrfach; 1877 legte ich das Examen pro ministerio in Königsberg, das wissenschaftliche Examen in Deutsch, Pädagogik und Philosophie in Posen ab, wurde Rektor; dann ordiniert und Prediger, später Pfarrer und Schulinspector. 1880 legte ich mein Pfarramt nieder und widmete mich wieder dem Lehrfach. Von Ostern 1885 bis Michaelis 1889 studierte ich Medizin und besuchte die Vorlesungen folgender Herren Professoren und Docenten:

**Baumgarten, R. Caspary, J. Caspary, Chun, Dohrn, Hermann, Jaffe, Jacobson, Lichtheim, Lossen, Merkel, Mikulicz, Münster, Naunyn, Neumann, Pape, Samuel, Schneider, Schreiber, Seydel, Stetter, Stieda, Vossius, Zander.**

Ihnen verdanke ich meine Ausbildung zum Arzt und spreche ihnen hierfür meinen herzlichsten Dank aus. 1890/91 machte ich das ärztliche Examen und erhielt meine Approbation vom 14. Juli 1890. Augenblicklich bin ich Arzt in Pr. Eylau.